

Dossier d'expertise présenté par Claude Racinet



- IMOC à type de diplégie initiale évoluant vers une quadriplégie, avec troubles cognitifs et sensoriels sévères .

- Plainte des parents pour retard à la césarienne pour présentation du siège
- Expertise en novembre 2003(Gynécologue+Neurologue)
- Mission:
 - prendre connaissance de l'intégralité du dossier médical...
 - réunir tous les éléments utiles d'appréciation de la ou des causes de l'état de A...



Commémoratifs et anamnèse

- Accouchement eutocique à terme en 1990 (garçon de 3800g, dyslexie, problèmes scolaires ++)
- En 1999, 5^{ème} grossesse à 40 ans
- Tabagisme modéré
- Grossesse d'évolution clinique et échographique normale
- Entre en Mat. pour CU espacées, siège complet, oligoamnios ++
- Col très favorable, test aux ocytociques...



Radiopelvimétrie

- Diamètre promonto-rétro-pubien: 125mm
- Diamètre transverse médian 124mm
- Diamètre bisciatique 102mm

DIAGRAMME D'ACCOUCHEMENT

DATE

29-99

Age : 40 ans

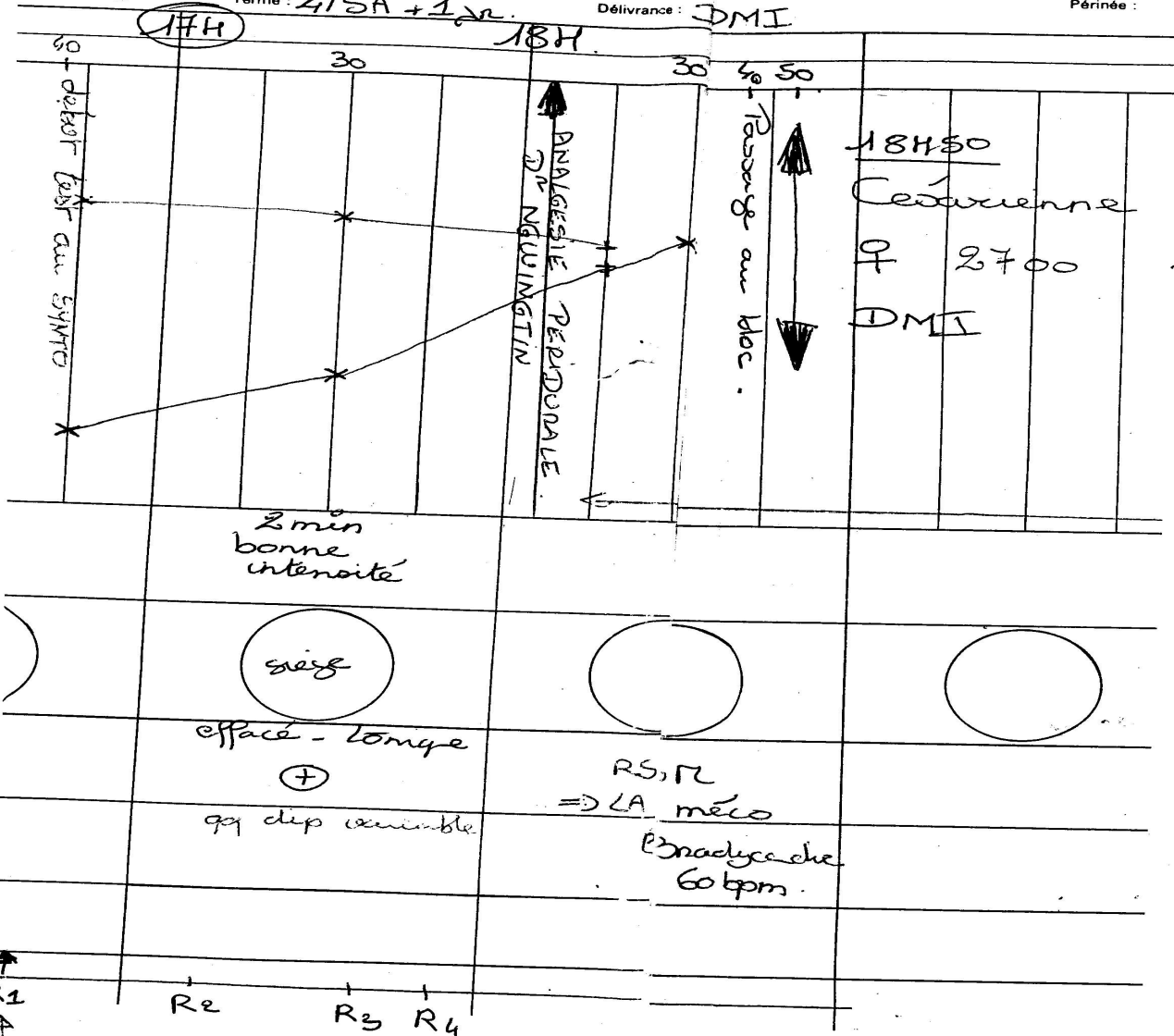
Parité : III

Terme : 41 SA + 1 jr

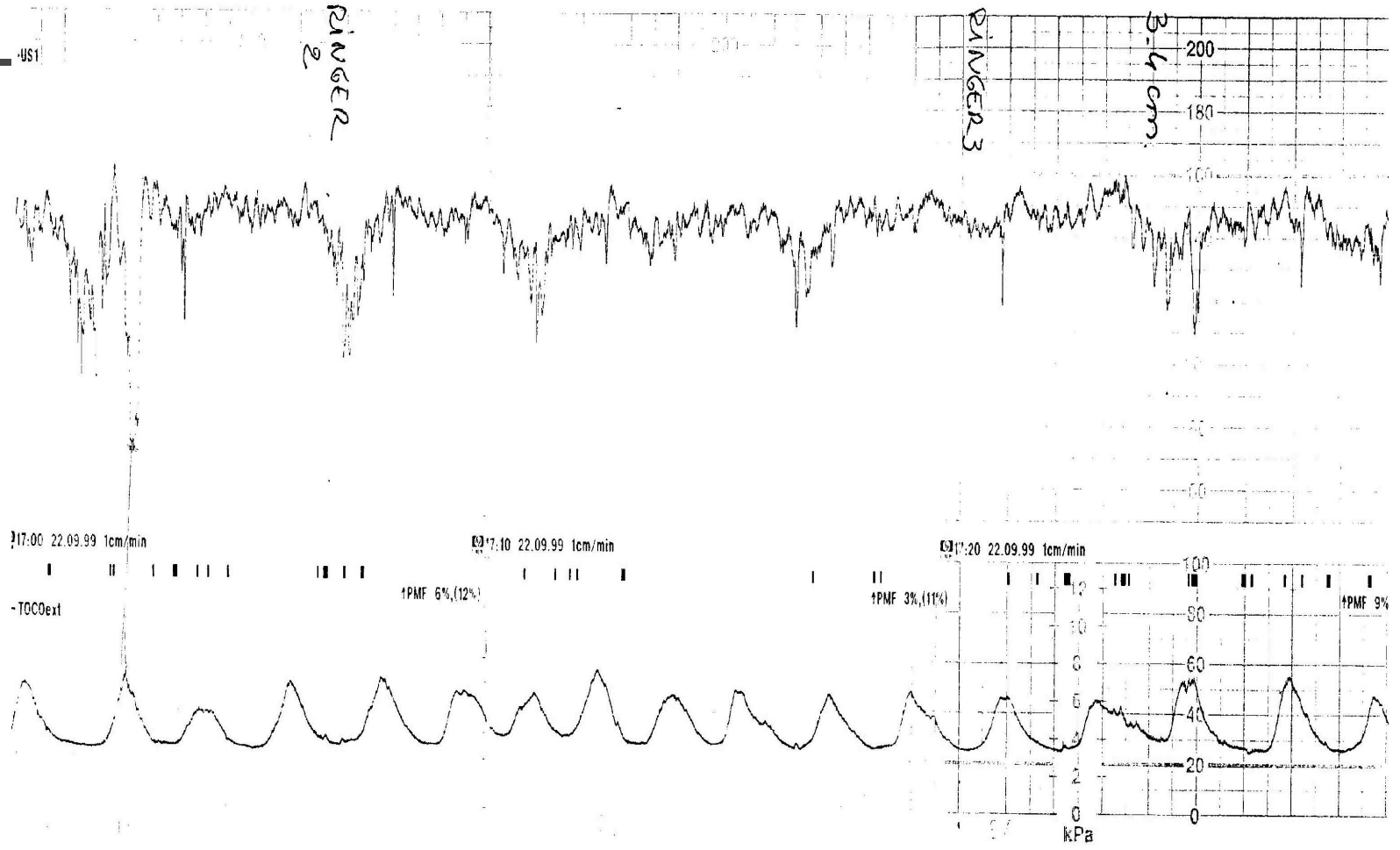

Accouchement : Césarienne

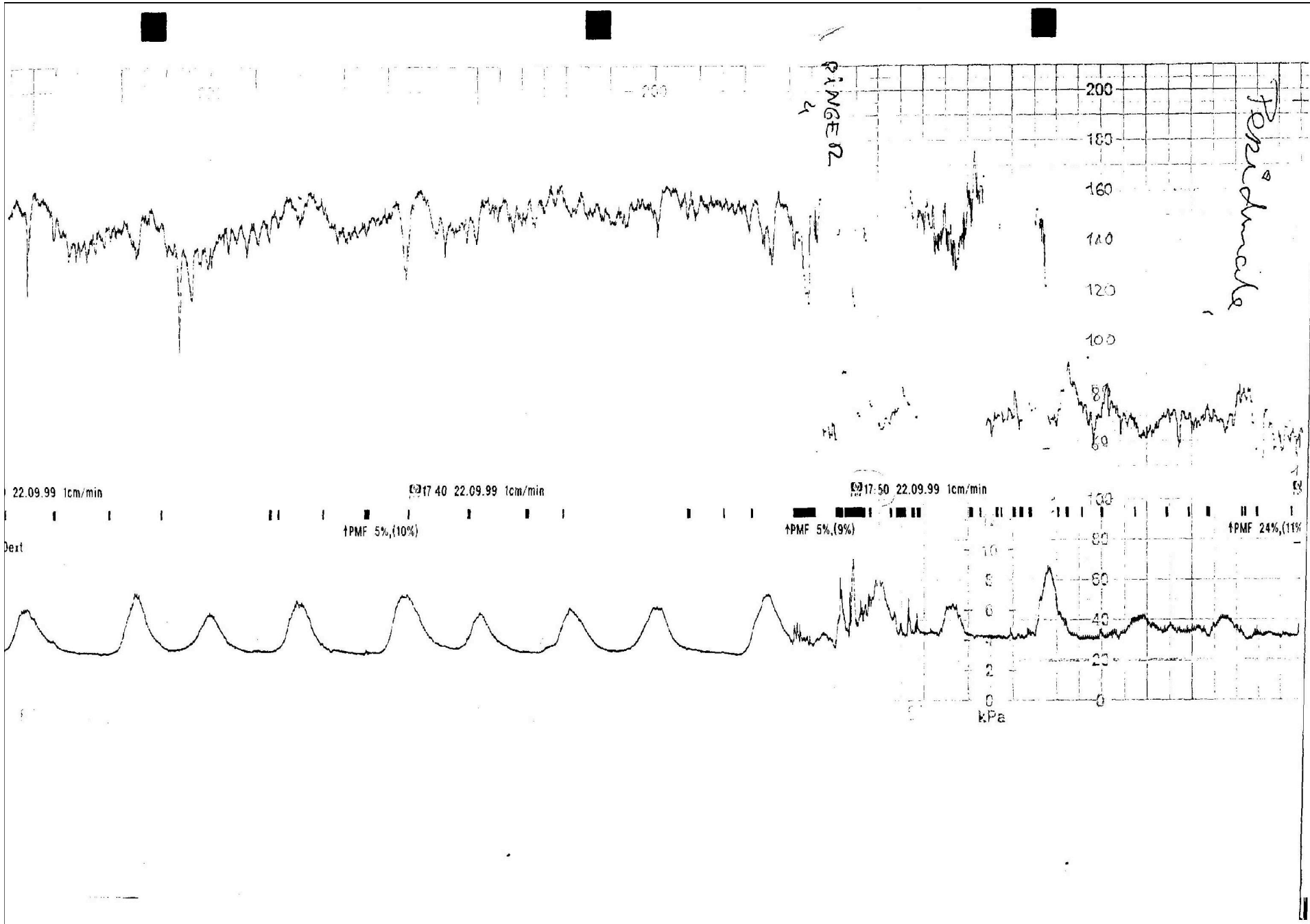
Délivrance : DMI

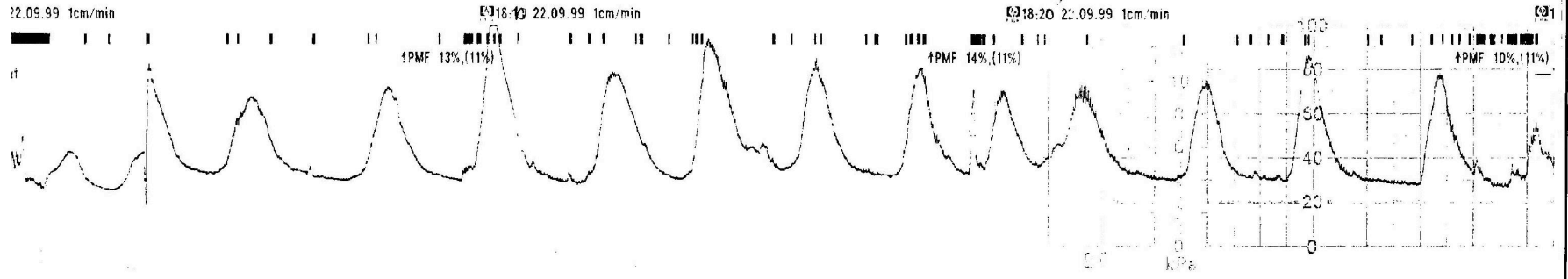
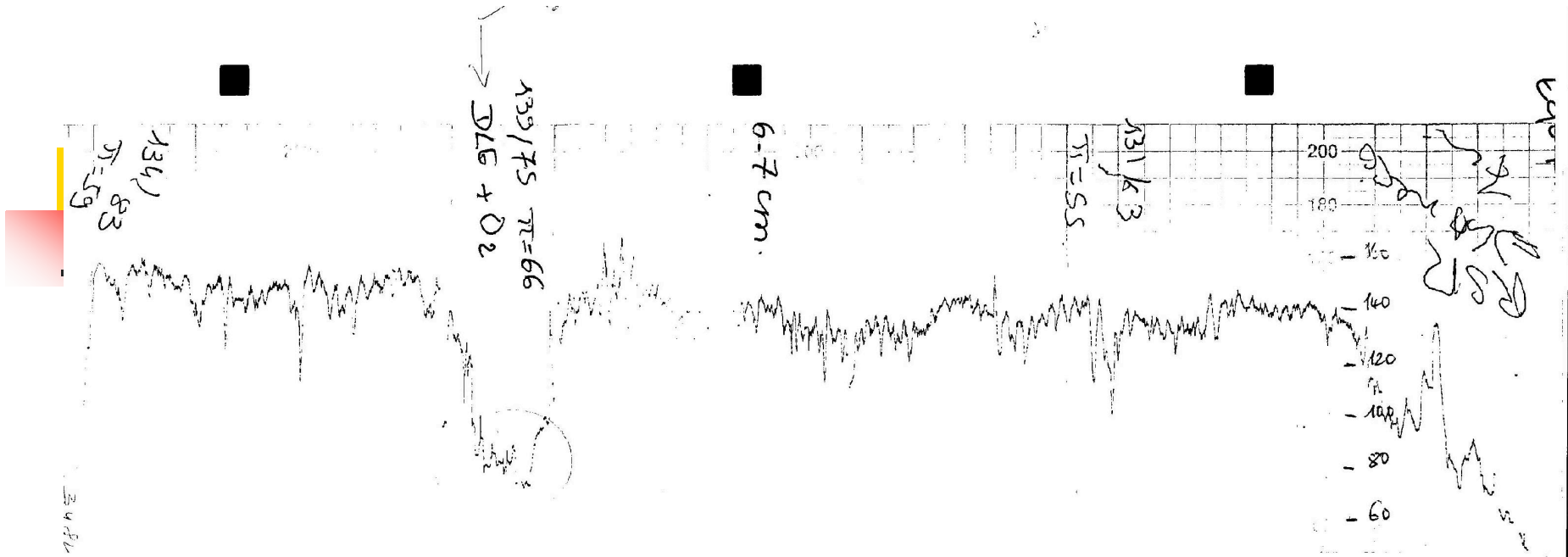
Périnée :




UI SYNTO
12 - 1/h









Naissance par césarienne sous AG
(aucune difficulté)

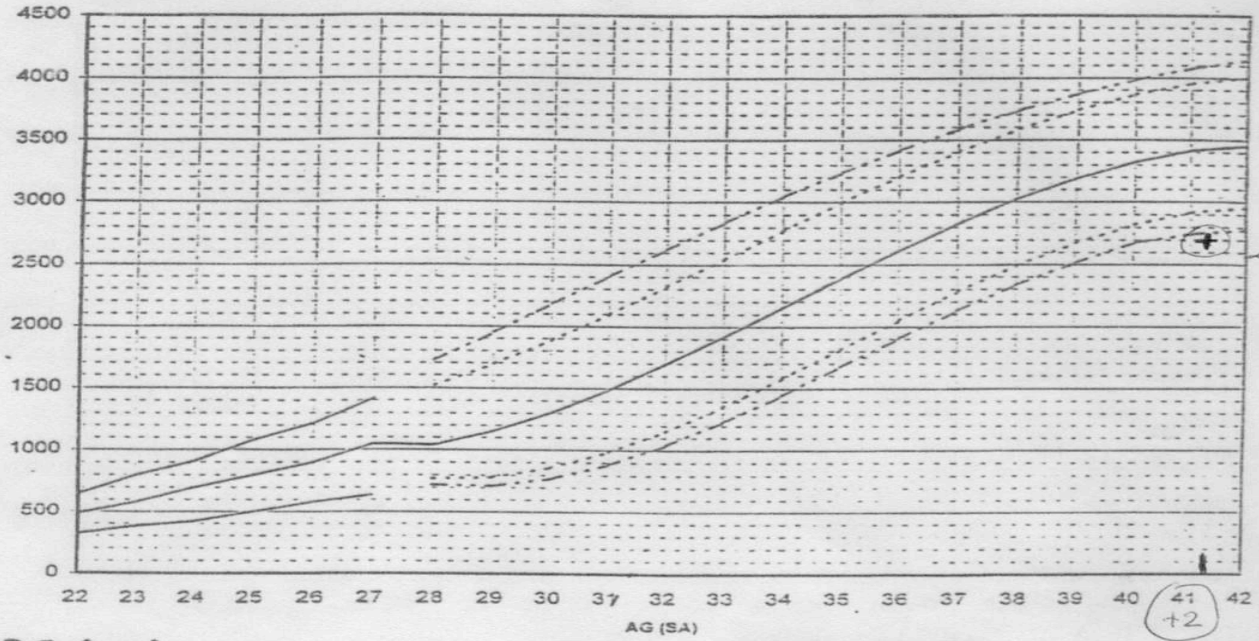
Délai décision-naissance: 22mn.

BA: 3-5-7

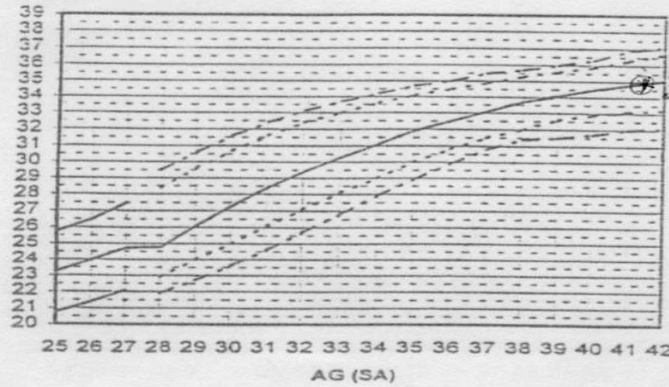
Courbes de croissance
 Services de néonatalogie et de réanimation néonatale
 CHU Grenoble

♀

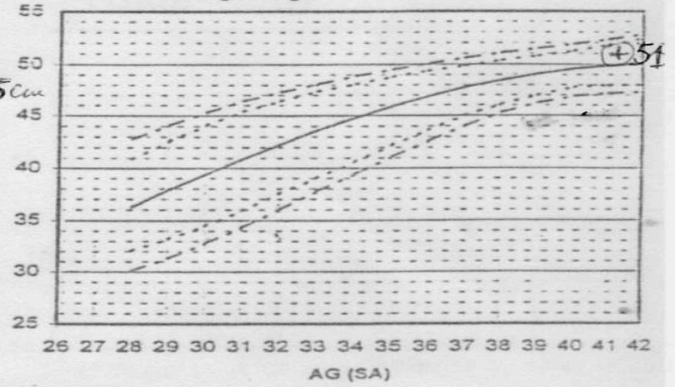
Poids (gr)



PC (cm)



Taille (cm)



Pour AG < 28 SA d'après Keen et Pearse (M +/- 2DS)
 Pour AG > 28 SA d'après Mamelle/Audipog (Médiane et percentiles, 5ème, 10ème, médiane, 90ème, 95ème)



Biologie néonatale

- pH: 7,13 Base déficit: 5mmol/l.
- Bicarbonate; 5 mmole/l.
- Lactate: 16 mmole/l
- GB 20400
- CRP 6
- Plaquettes 251000
- Créatinine 85 mg



Placenta

- Poids: 535g.
- Membranes verdâtres
- Surcharge méconiale chorionique
- Excès de dépôts fibrinoïdes
- Amas d'excès de trophoblastes
- Territoires ischémiques.



Etat neurologique

- Convulsions précoces
- Encéphalopathie néonatale modérée
- ETF J1: absence d'œdème
- Pouces adductus (notés 3 fois pendant S1)



Etat neurologique (2)

- Scanner J15: RAS
- Autonomie alimentaire et respiratoire à J21: sortie.
- IRM: atteinte cérébrale diffuse
- A 1 an: diplégie, à 2 ans: quadriplégie



Conclusions de l'expertise

- Une césarienne aurait du être pratiquée d'emblée.
- Le choix de la voie basse n'est pas une faute, mais aurait nécessité une surveillance étroite.
- Les signes d'alerte étaient présents et n'ont pas été reconnus à temps.
- Ils ont provoqué une souffrance fœtale responsable des lésions cérébrales et des séquelles neurologiques, conséquence directe et certaine de la souffrance fœtale.



Commentaires

- 1) L'assurance de l'hôpital vous demande une étude du dossier et de l'expertise pour envisager soit l'acceptation du jugement ou la rédaction d'un rapport critique en vue d'appel.
- 2) Sur quelles preuves irréfutables l'expertise a-t-elle basé ses conclusions ?
- 3) Est-il utile ou non de proposer un rapport critique et sur quels arguments ?